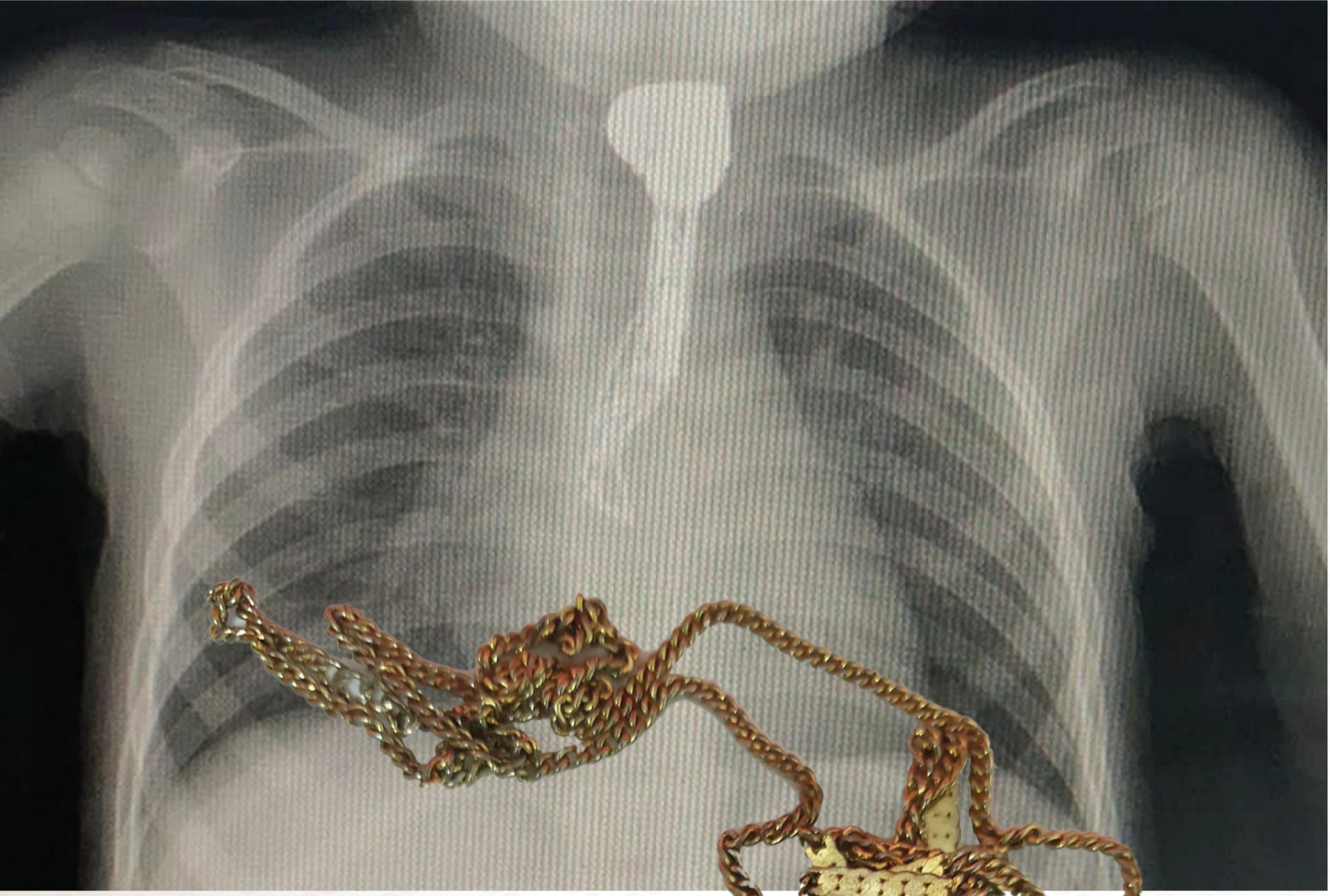


«سلسال»

في مريء طفلة الـ 4 سنوات بالمدينة



دون أي مضاعفات أو آثار جانبية،
ولتغادر الطفلة المستشفى بصحة
جيدة.

من جانبه، شدد تجمع المدينة
الصحي على ضرورة مراقبة الأطفال
بشكل مستمر لمنع مثل هذه
الحوادث، والتي قد تؤدي إلى مضاعفات
كبيرة؛ مثل انسداد مجرى الهواء، أو ثقب المريء، وقد
تصل التداويات إلى الوفاة في بعض الحالات.
يذكر أن مستشفى أحد العمام (عضو تجمع المدينة
المنورة الصحي) كان قد أجرى 2088 تدخلا جراحياً
خلال العام 2022م، فيما استقبل قسم جراحة اليوم
الواحد 2771 حالة في العام ذاته.

تيزار

تمكنت الفرق الطبية بطوارئ
مستشفى أحد العمام من إنقاذ طفلة
ابتلعت سلسالا متعدد الحلقات، واستطاعت
في وقت وجيز- استخراجه باستخدام المنظار الطبي.
وتشير التفاصيل إلى وصول طفلة لا يتجاوز عمرها
أربعة أعوام إلى طوارئ مستشفى أحد، برفقة عائلتها،
بعد ابتلاعها سلسالا كبير الحجم، ولتباشر الطوارئ
على الفور- الإجراءات الطبية اللازمة، والتي أظهرت
وجود السلسال في الجزء العلوي من المريء.
سارع أطباء الطوارئ إلى وضع الطفلة تحت التخدير
العام، وتمكنوا من استخراج السلسال عن طريق المنظار